

CASOS CLÍNICOS

**Infecção pelo SARS-CoV2 e apendicite concomitante –
uma complicação pouco usual ou apenas uma combinação
capciosa?***Concomitant SARS-CoV2 infection and appendicitis – an unusual
complication or just a tricky combination?**Infección concomitante de SARS-CoV2 y apendicitis: ¿una complicación
inusual o simplemente una combinación complicada?*

Giovanni Luís Breda,¹ Maurício Malaghini,¹ Jean Marcel Lemes,¹ Maria Esther Graf,¹ Larissa Machado e Silva Gomide,²
Julianna Storace de Carvalho Arouca,² Adonis Nas,² Sonia Mara Raboni.^{1,3}

¹Division of Infectious Diseases, Hospital de Clínicas, Universidade Federal do Paraná, Curitiba, PR, Brazil.

²Division of Urgency Surgery, Hospital de Clínicas, Universidade Federal do Paraná, Curitiba, PR, Brazil.

³Molecular Virology Laboratory, Instituto Carlos Chagas, Fundação Oswaldo Cruz, Curitiba, PR, Brazil.

Recebido em: 30/04/2020

Aceito em: 30/04/2020

Disponível online: 01/05/2020

Autor correspondente:

Giovanni Luís Breda

giovanni.breda@hc.ufpr.br

INTRODUÇÃO

O surto de síndrome respiratória aguda grave pelo coronavírus 2 (SARS-CoV2), inicialmente descrito na China, tornou-se um problema de saúde pública grave a nível mundial.¹ Desde a descrição dos primeiros casos de doença pelo novo coronavírus (COVID-19), diversas publicações tem mostrado que o espectro clínico da doença parece ser mais complexo do que inicialmente reportado, impondo diversos desafios para a organização dos sistemas de saúde.² Diante deste contexto, reportamos o caso de um paciente encaminhado inicialmente com quadro de abdômen agudo inflamatório, que posteriormente teve o diagnóstico confirmado de apendicite e COVID-19.

RELATO DO CASO

Um homem de 52 anos, previamente hígido, procurou atendimento médico de urgência relatando quadro de tosse

seca, sintomas nasais, odinofagia, cefaleia, mialgia e febre não aferida, com dois dias de evolução. Na ocasião, recebeu o diagnóstico de síndrome gripal, recebendo alta com prescrição de oseltamivir e analgésico/antitérmico. Nos dias subsequentes, o paciente referiu melhora parcial dos sintomas, persistindo com tosse seca. Seis dias após a primeira avaliação médica, o mesmo retornou à emergência referindo recorrência dos sintomas nasais, mialgia e febre referida, passando também a apresentar dor abdominal difusa há 1 dia. Neste momento, o paciente foi então referenciado ao Serviço de Cirurgia Geral do nosso hospital, com a suspeita clínica de abdômen agudo inflamatório.

Após a avaliação pela equipe cirúrgica, o paciente foi classificado como caso suspeito de COVID-19, por conta do relato de queixas respiratórias, sendo instituídas as precauções indicadas e encaminhado para avaliação laboratorial, radiológica e coleta de amostra respiratória para pesquisa de SARS-CoV2. Os exames da admissão mostravam leucocitose (12380/mcL), com 13% de bastões, contagem de linfócitos dentro da normalidade (1155/mcL) e elevação de proteína C

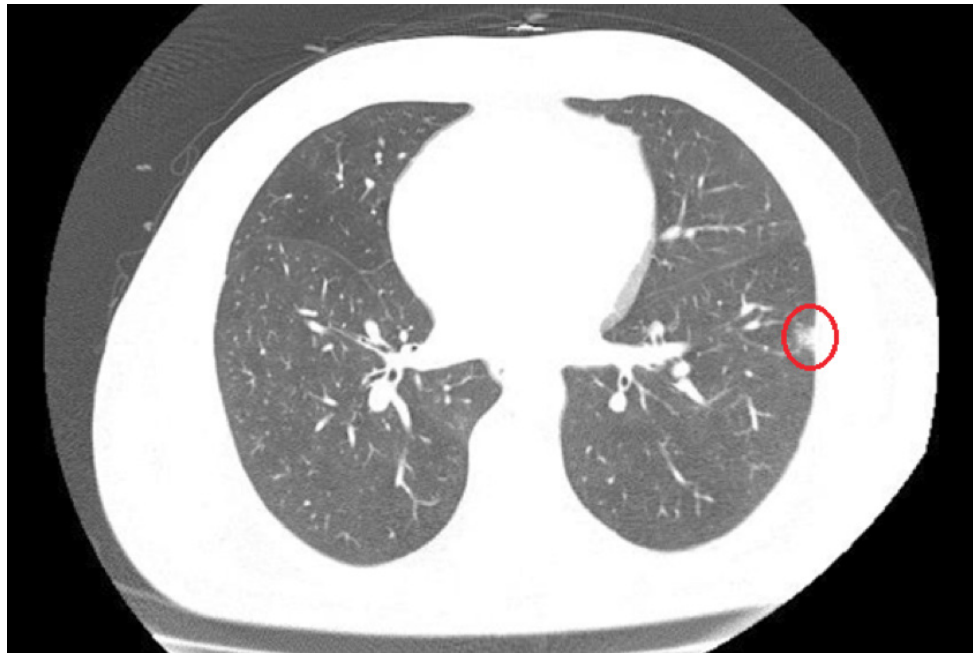

Figura 1. Tomografia de tórax evidenciando pequena opacidade nodular, circundada por halo em vidro fosco no pulmão esquerdo.

reativa (>16 mg/dL). A bioquímica e função hepática, assim como função renal, troponina e procalcitonina encontravam-se dentro dos limites da normalidade. A tomografia contrastada abdominal confirmou a hipótese de apendicite aguda, sendo complementada com tomografia de tórax que evidenciou pequena opacidade circundada por halo em vidro fosco no pulmão esquerdo (Figura 1).

Apesar de a imagem do tórax não ser altamente sugestiva de COVID-19, o paciente foi encaminhado para internamento com precauções para SARS-CoV2 e operado no dia seguinte. A equipe assistente manteve as precauções indicadas desde o transporte até o centro cirúrgico, optando por raquianestesia e abordagem por via aberta, com uso reduzido do eletrocautério, visando diminuir o risco de formação de aerossóis e contaminação da equipe e do ambiente. O procedimento foi realizado sem intercorrências e a recuperação pós anestésica foi feita na própria sala cirúrgica, mantida com o sistema de ar condicionado desligado durante todo o procedimento. No dia seguinte o paciente apresentava recuperação clínica satisfatória, recebendo alta hospitalar com orientação de isolamento domiciliar. Um dia depois, o resultado do RT-PCR retornou

positivo para SARS-CoV2. O laudo anátomo patológico mostrou apendicite aguda gangrenosa. Uma semana após, o paciente passa bem, com melhora completa das queixas após avaliação por telemedicina. A linha do tempo da evolução clínica do paciente desde o início dos sintomas até a alta hospitalar está representada na figura 2.

DISCUSSÃO

No contexto de uma doença emergente, formas de apresentação clínica menos frequentes podem passar despercebidas inicialmente. O presente relato de caso da ocorrência de apendicite aguda concomitante à COVID-19 ilustra alguns desafios impostos aos serviços de saúde frente a pandemia. Além da sobrecarga de pacientes demandando atendimento, garantir a proteção dos profissionais assistenciais e dos demais pacientes na prevenção da contaminação no ambiente hospitalar também são pontos críticos.

Sabe-se que o Sars-cov2 invade as células do hospedeiro ligando-se ao receptor da enzima conversora da angiotensina

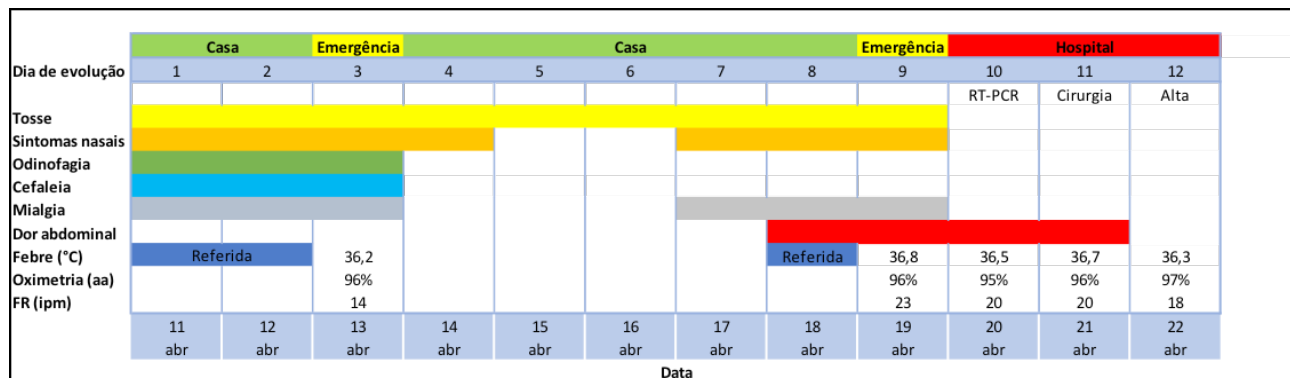


Figura 2. Linha do tempo da evolução clínica do paciente desde o início dos sintomas até a alta hospitalar.

aa: ar ambiente; FR: frequência respiratória; ipm: incursões por minuto.

(ECA), presente tanto no trato respiratório quanto intestinal.³ Apesar de os sintomas mais frequentes inicialmente descritos estarem relacionados ao trato respiratório, posteriormente o acometimento do trato gastrointestinal mostrou também ser frequente, acometendo quase 20% dos pacientes em algum momento do curso da doença. As queixas mais frequentemente encontradas, associadas ou não a quadro respiratório, foram diarreia e vômitos.⁴ Apesar de dor abdominal ter sido uma queixa infrequente no mesmo estudo, acometendo apenas 2% dos pacientes, há relato de apresentação clínica semelhante a abdomen agudo em outro relato, com número limitado de pacientes.⁵

Apesar de alguns autores sugerirem relação entre algumas infecções virais e apendicite, tal hipótese ainda é controversa.^{6,7} No presente caso não é possível sugerir uma relação causal entre infecção pelo SARS-CoV2 e o achado de apendicite. É importante enfatizar que o diagnóstico incidental de COVID-19 tem sido reportado em pacientes submetidos a tomografia de abdomen para avaliação de sintomas abdominais, com visualização de achados sugestivos de COVID-19 nas bases pulmonares, mesmo em pacientes sem sintomas respiratórios significativos.⁸ Neste cenário, a triagem antes da cirurgia de emergência para co-infecção pode modificar o circuito do paciente e talvez revisar a proposta terapêutica. No nosso caso, o achado tomográfico visualizado no tórax não foi inicialmente considerado sugestivo de COVID-19, apesar de o paciente relatar sintomas respiratórios, reforçando a ideia de que devemos manter uma alta suspeição diagnóstica e que a avaliação radiológica não deve ser usada para fins de descartar um caso inicialmente suspeito.

É importante reforçar que o não reconhecimento em momento oportuno de um caso suspeito pode expor diversos profissionais e pacientes vulneráveis nas instituições de saúde, com consequências potencialmente graves, como reportado recentemente.⁹ Frente ao desafio de assegurar a proteção dos profissionais de saúde e pacientes, propusemos institucionalmente critérios para descartar com maior segurança casos inicialmente suspeitos, porém de baixa probabilidade pré teste, permitindo a transferência destes pacientes para unidades intermediárias não COVID, dispensando a necessidade de manutenção das medidas de proteção específica para SARS-CoV2. Tais critérios envolvem uma avaliação ampla, dependendo do estabelecimento de diagnóstico definitivo comprovado que justifique o quadro atual do paciente, associado a ausência de achados tomográficos sugestivos no exame do tórax e pelo menos um resultado de RT-PCR negativo para SARS-CoV2.

Em conclusão, apesar de incomum, a dor abdominal pode fazer parte do quadro clínico da infecção pelo SARS-CoV2, assim

como pacientes com quadro inicial abdominal, como apendicite, podem ter, de forma inusitada, infecção concomitante pelo SARS-CoV2, devendo ser cuidadosamente investigados até a devida elucidação diagnóstica. Diante do desafio imposto por uma doença emergente, com um espectro de apresentação clínica que se mostra cada vez mais amplo, é imprescindível que os serviços de saúde mantenham uma alta sensibilidade diagnóstica, especialmente em cenários com maiores taxas de transmissão comunitária. Somente desta forma será possível garantir a segurança dos trabalhadores e usuários dos nossos sistemas de saúde, sejam eles portadores de COVID-19 ou outras condições que ainda são muito frequentes, mesmo em tempos de pandemia.

REFERÊNCIAS

1. World Health Organization. *Pneumonia of unknown cause — China*. 2020 (<https://www.who.int/csr/don/05-january-2020-pneumonia-of-unknown-cause-china/en/>).
2. Huang C, Wang Y, Li X, et al. *Clinical features of patients infected with 2019 novel coronavirus in Wuhan, China*. *Lancet* 2020;395(10223):497-506.
3. Wan Y, Shang J, Graham R, et al. *Receptor recognition by novel coronavirus from Wuhan: An analysis based on decade-long structural studies of SARS*. *J Virol* 2020;94:e00127-20.
4. Pan L, Mu M, Yang P, et al. *Clinical characteristics of COVID-19 patients with digestive symptoms in Hubei, China: a descriptive cross-sectional, multicenter study*. *Am J Gastroenterol* 2020;115:766-773.
5. Poggiali E, Ramos PM, Bastoni D, Vercelli A, Magnacavallo A. *Abdominal pain: a real challenge in novel COVID-19 infection*. *EJCRIM* 2020;7: doi:10.12890/2020_001632.
6. Lamps LW. *Infectious Causes of Appendicitis*. *Infect Dis Clin N Am* 2010;24:995-1018.
7. Alder AC, Fomby TB, Woodward WA, et al. *Association of viral infections and appendicitis*. *Arch Surg*. 2010;145(1):63-71. doi: 10.1001/archsurg.2009.250
8. Dane B, Brusca-Augello G, Kim D, Katz DS. *Unexpected Findings of Coronavirus Disease (COVID-19) at the Lung Bases on Abdominopelvic CT*. *AJR Am J Roentgenol*. 2020 Apr 22:1-4. doi: 10.2214/AJR.20.23240
9. Arons MM, Hatfield KM, Reddy SC, et al. *Presymptomatic SARS-CoV-2 Infections and Transmission in a Skilled Nursing Facility*. *N Engl J Med*. 2020 Apr 24. doi: 10.1056/NEJMoa2008457. [Epub ahead of print].